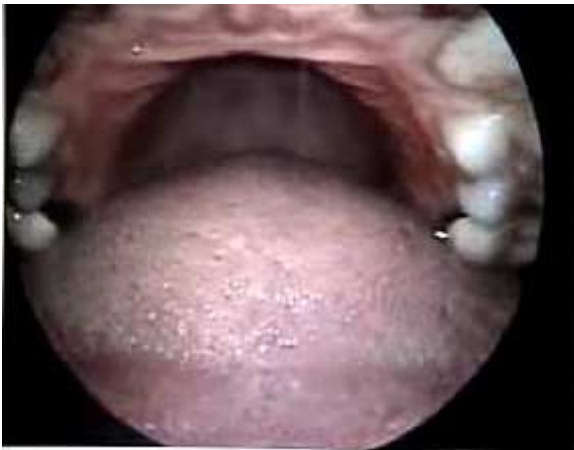
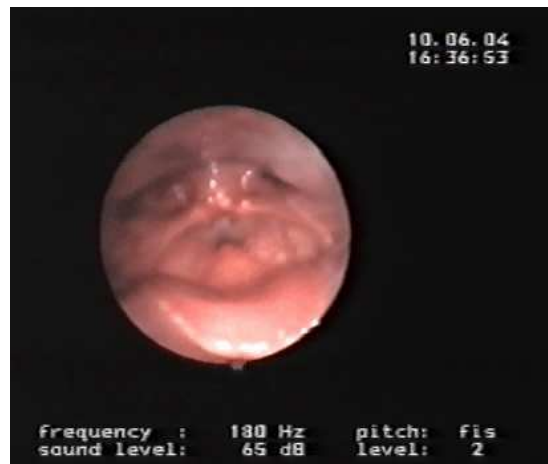
VELARE – LARINGOSCOPIA

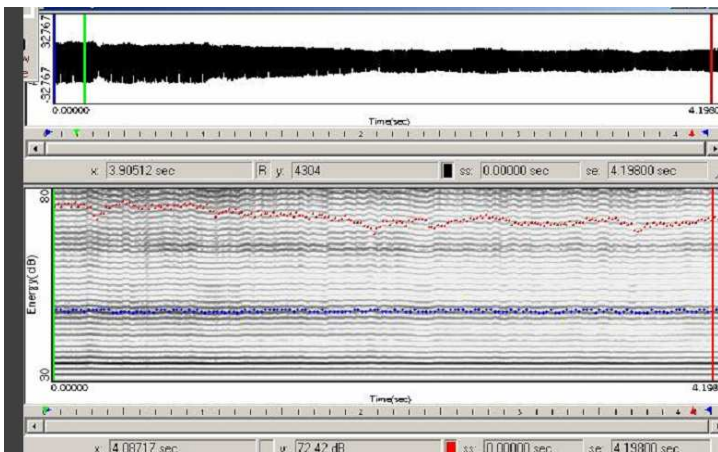


cavità orale, con innalzamento del dorso della lingua verso il velo palatino abbassato



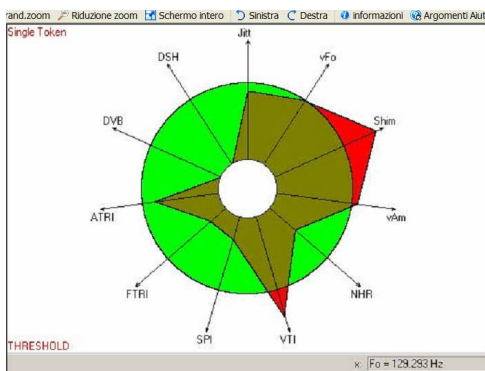
contrazione del muscolo costrittore medio della faringe e leggera contrazione delle false corde

VELARE – SPETTROGRAMMA



il timbro è chiaro per tendenza a sintonizzazione della fondamentale alla I formante.

VELARE – VOCALIGRAMMA



VELARE – ANALISI SPETTRALE

