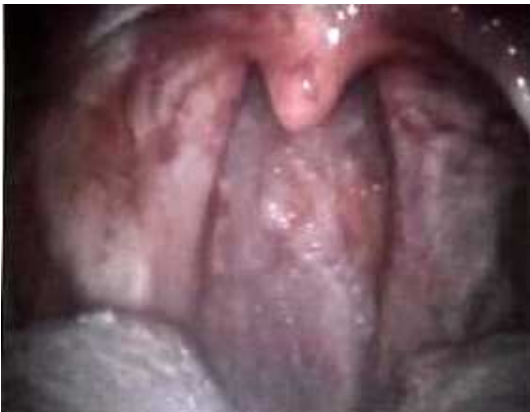
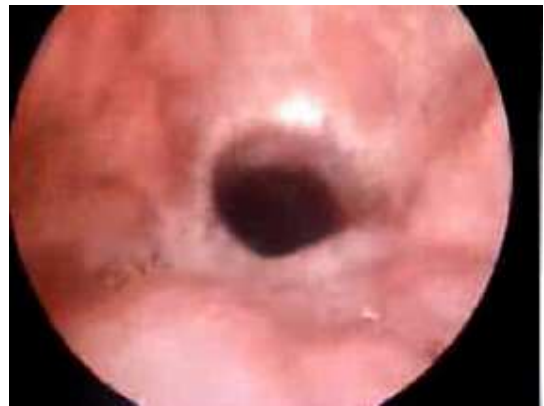
UVULARE – LARINGOSCOPIA

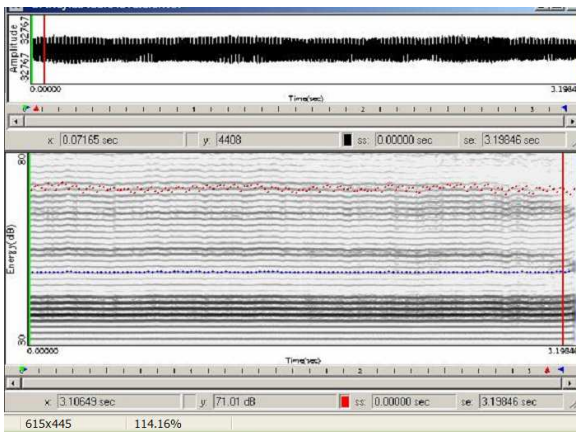


tensione e medializzazione dei pilastri palatini posteriori



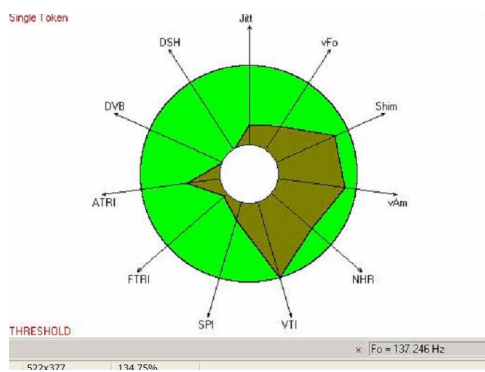
riduzione dei diametri anteroposteriore e trasversale del tratto ipofaringeo (che connotano un tratto cilindrico anziché ovalare come nell'emissione faringale)

UVULARE – SPETTROGRAMMA



colore neutro, buona espressività formantica.

UVULARE – VOCALIGRAMMA



UVULARE – ANALISI SPETTRALE

