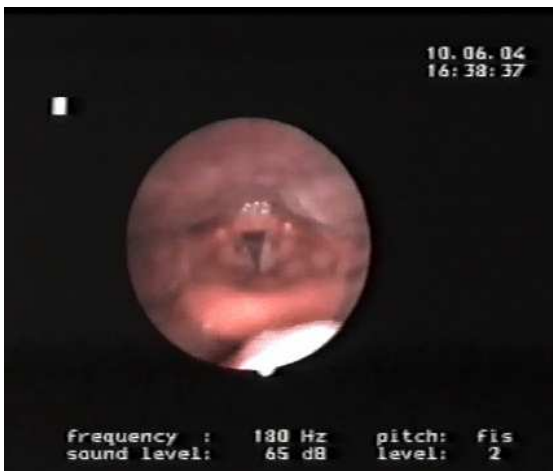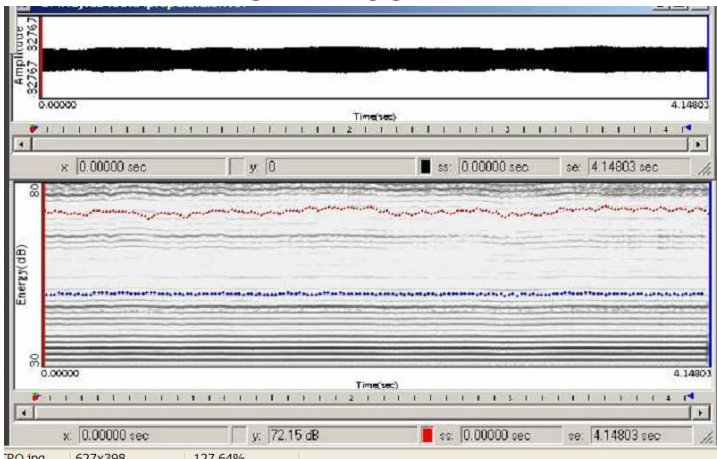


PREPALATALE – LARINGOSCOPIA



in ambito laringeo si riscontra una riduzione in senso antero-posteriore dello spazio ariepiglottico, come nella nasalizzazione

PREPALATALE – SPETTROGRAMMA



vaga tendenza alla sintonizzazione tra fondamentale e I formante

PREPALATALE – VOCALIGRAMMA PREPALATALE – ANALISI SPETTRALE

