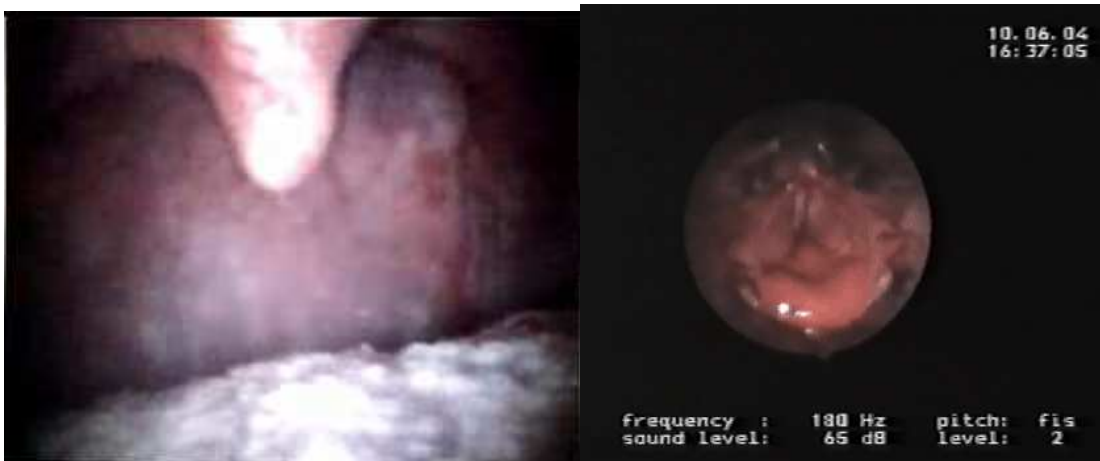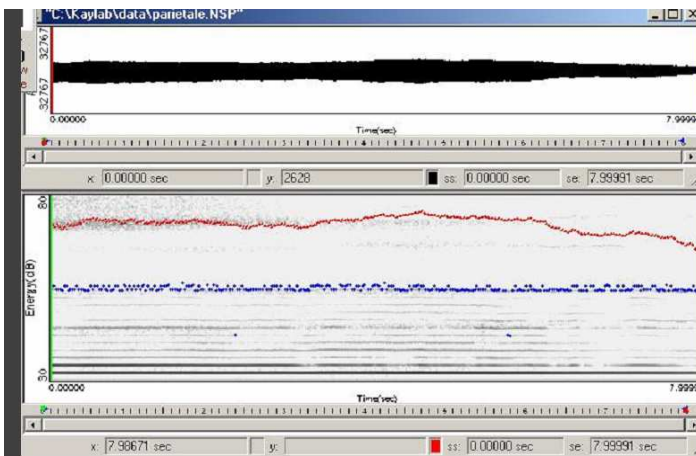


PARIETALE – LARINGOSCOPIA



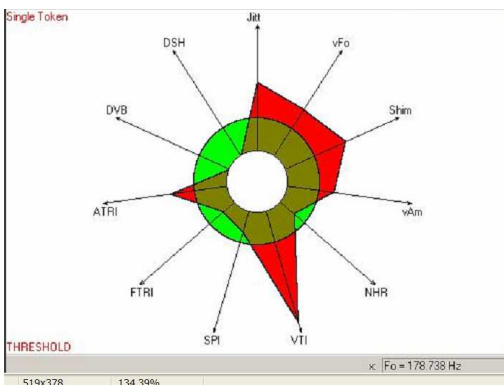
medesime caratteristiche del risonatore occipitale con focalizzazione posteriore più alta, probabilmente ancor maggior tensione e lateralizzazione dei pilastri, mantenendo una laringe meno bassa.

PARIETALE – SPETTROGRAMMA



se non si mostrasse di debole intensità consentirebbe, come tutte le emissioni di testa, un agevole alleggerimento timbrico, tipico delle voci infantili e femminili, nutrendo la struttura armonica di frequenze acute

PARIETALE – VOCALIGRAMMA



PARIETALE – ANALISI SPETTRALE

