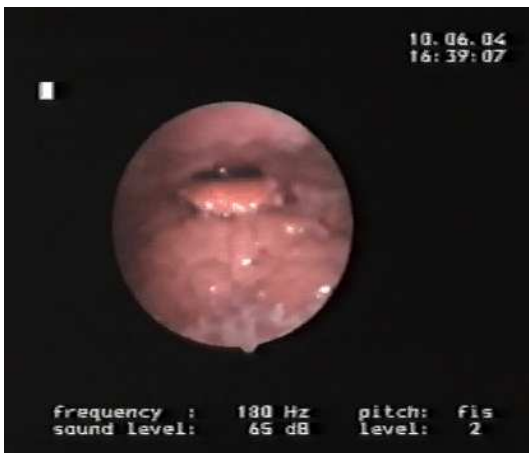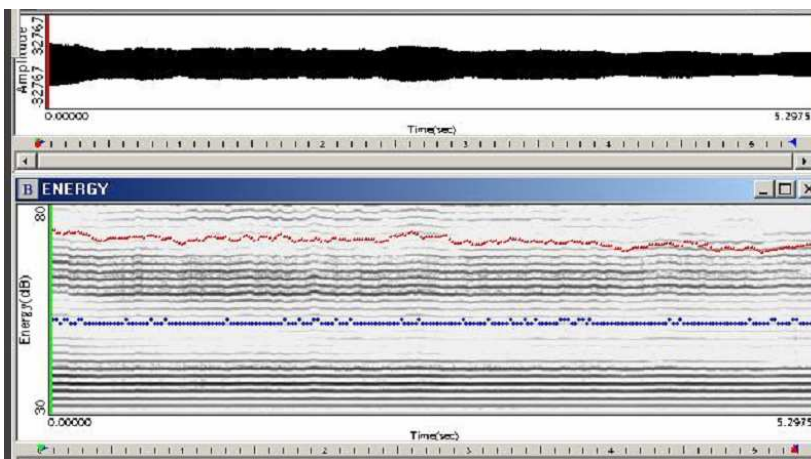


## NASALE VELARE – LARINGOSCOPIA



è un risonatore nasale con minor riduzione in senso antero-posteriore dello spazio ariepiglottico e minor innalzamento dell'epiglottide - leggera tensione del muscolo costrittore medio della faringe e dei pilastri faringei

## NASALE VELARE – SPETTROGRAMMA



## NASALE VEL. – VOCALIGRAMMA    NASALE VELARE – ANALISI SPETTRALE

