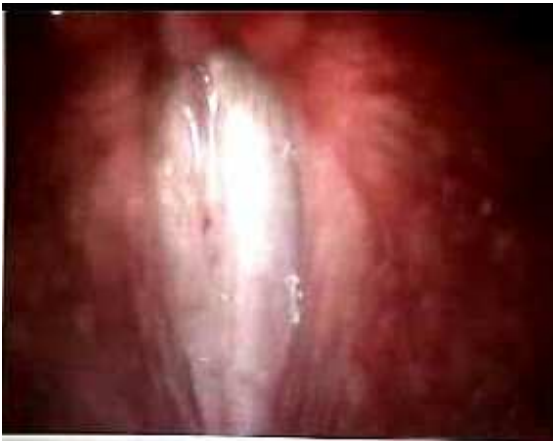
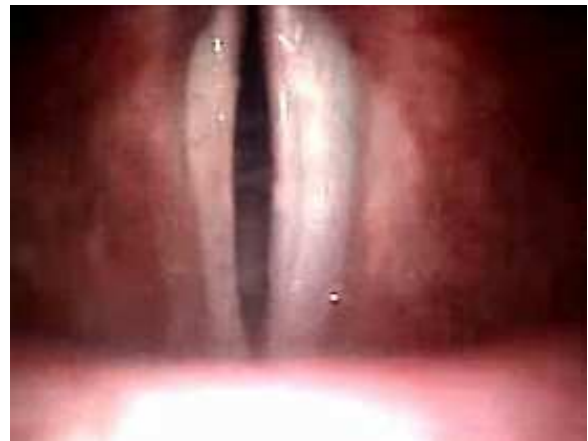
# RISONATORI: IMMAGINI ENDOSCOPICHE, SPETTROGRAMMI E VOCALIGRAMMI

## LARINGALE – LARINGOSCOPIA

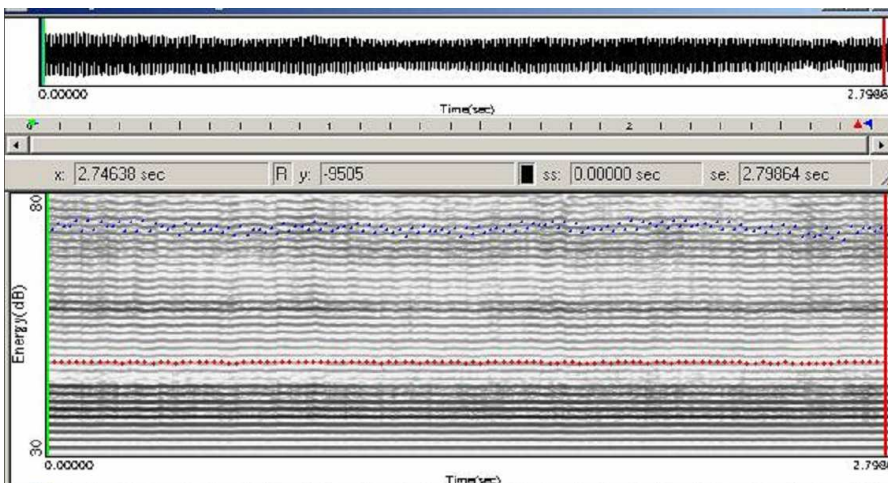


adduzione cordale



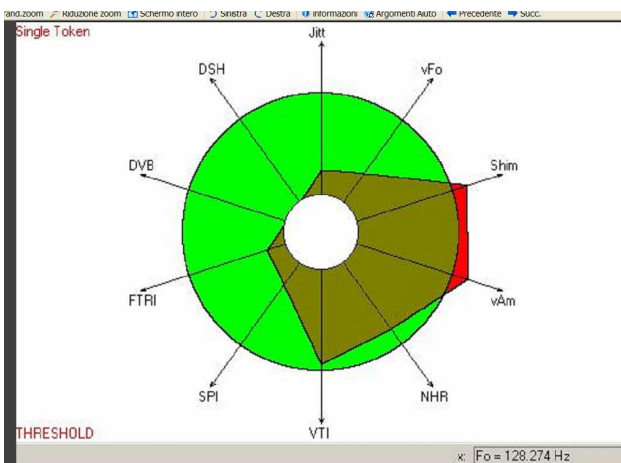
abduzione cordale

## LARINGALE - SPETTROGRAMMA



nei toni gravi dell'estensione è presente maggiore energia acustica e maggior presenza di armoniche acute nello spettro (diffusione armonica): questa qualità fornisce alta intelligibilità

## LARINGALE – VOCALIGRAMMA



## LARINGALE – ANALISI SPETTRALE

