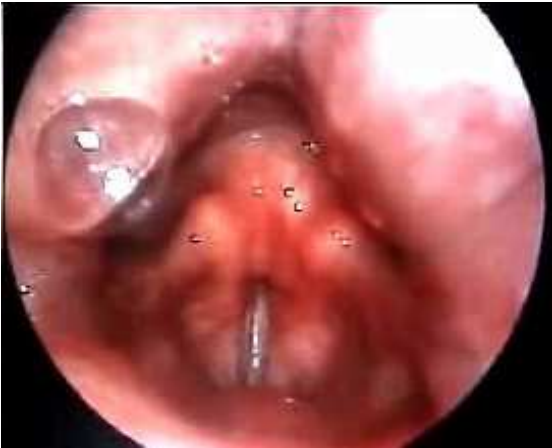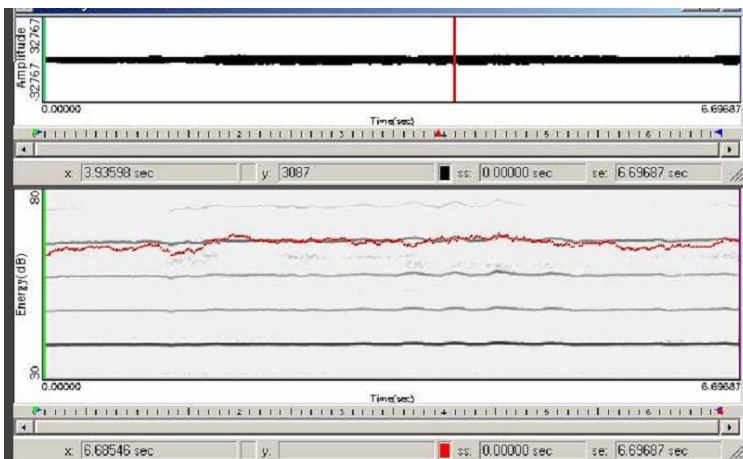


FISCHIO LARINGEO – LARINGOSCOPIA



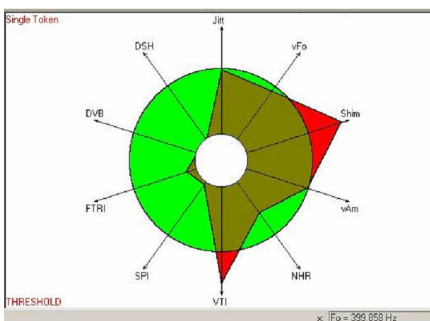
la grande tensione e compressione delle corde vocali blocca la vibrazione, lasciando passare l'aria soltanto da un orifizio centrale - è presente massiva costrizione faringea, intensa attività adduttoria posteriore interaritenoidica con aumento delle resistenze glottiche

FISCHIO – SPETTROGRAMMA

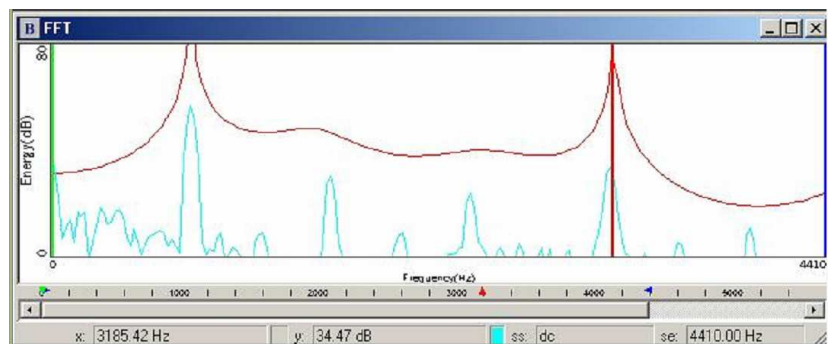


evidente la frequente sintonizzazione F0-F1...

FISCHIO – VOCALIGRAMMA



FISCHIO – ANALISI SPETTRALE



... e la presenza oltre norma di VTI con assenza completa di SPI