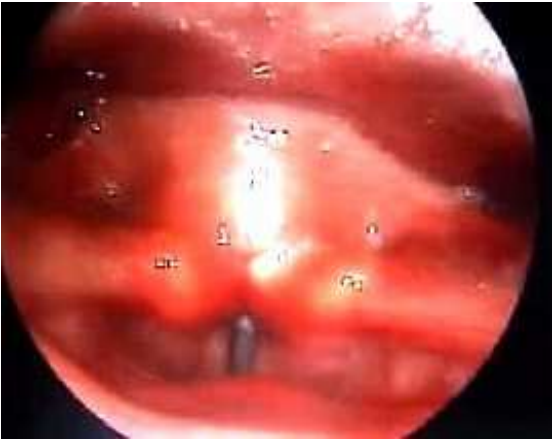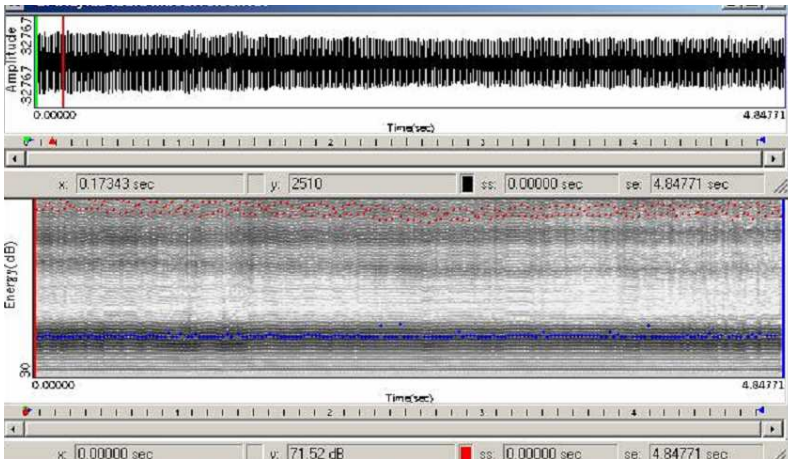


## FALSO CORDALE O THROAT – LARINGOSCOPIA

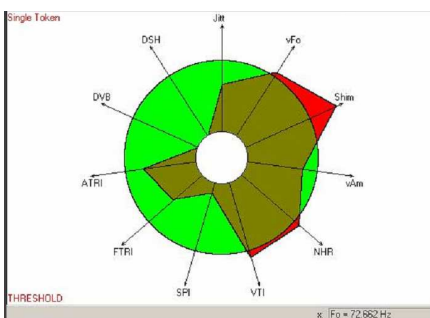


oltre alle corde vocali, vibrano anche le false corde - si registra anche una riduzione in senso antero-posteriore dello spazio ariepiglottico per anteriorizzazione aritenoidica e posteriorizzazione epiglottica

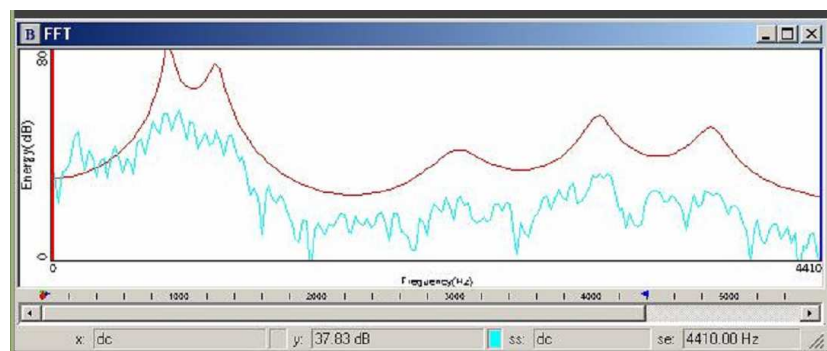
## FALSO CORDALE O THROAT – SPETTROGRAMMA



## THROAT – VOCALIGRAMMA



## FALSO CORDALE O THROAT – ANALISI SPETTRALE



il rapporto rumore/armoniche è ovviamente alterato nel vocaligramma, ma in realtà la sovrapposizione vibratoria delle false corde, a una frequenza che corrisponde alla metà della frequenza vibratoria delle corde vocali, nonostante la spiccata impronta di gutturalità artefatta, non conferisce a questo risonatore un carattere di fatica né di sofferenza