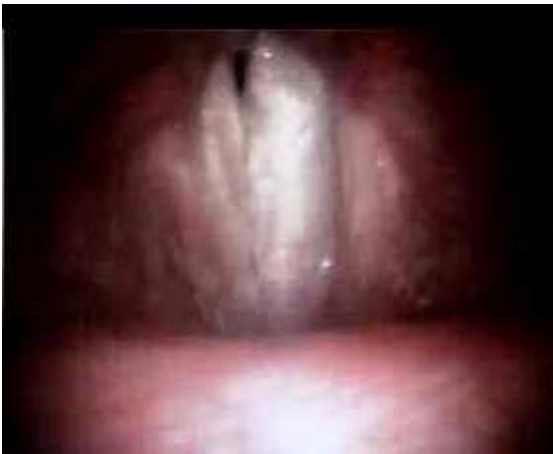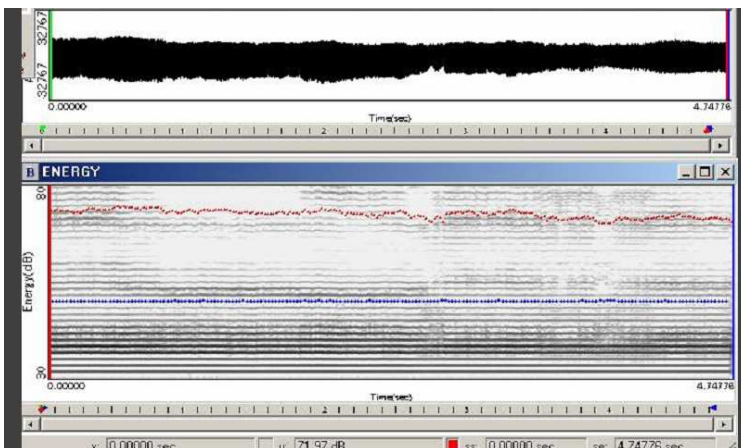


PALATALE – LARINGOSCOPIA

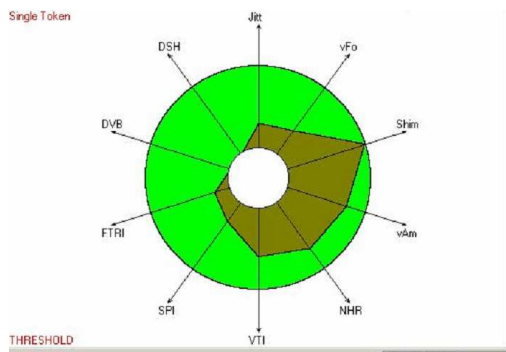


non rivela alcuna particolarità significativa rispetto al risonatore laringale, tranne una proiettività più o meno accentuata verso il palato duro, a seconda della posizione della lingua, eventualmente con tratti di nasalità - tempo di contatto glottico completo

PALATALE – SPETTROGRAMMA



PALATALE – VOCALIGRAMMA



PALATALE – ANALISI SPETTRALE

